




Atlas

de la reproduction assistée



www.fertiAdvance.fr

MERCK

Sommaire

Généralités sur la reproduction

- Cycle menstruel
- Développement et implantation de l'embryon

Insémination intra-utérine (IIU)

Fécondation in vitro (FIV)

- Principales étapes de la stimulation
- Récupération des ovocytes
- Fécondation
 - FIV et développement de l'embryon
 - ICSI et développement de l'embryon
 - Images d'ovocytes à différents stades d'évolution
 - Transplantation embryonnaire

Techniques de laboratoire

- Eclosion assistée
- Diagnostic génétique pré-implantatoire
- Time-lapse

Appareil reproducteur chez l'homme

- Anatomie et physiologie de l'appareil reproducteur chez l'homme
- Pathologies des testicules et du canal séminal
- Etude du caryotype masculin

Appareil reproducteur chez la femme

- Anomalies utérines, ovariennes et tubaires
- Hystérosalpingographie
- Hystérocopie diagnostique ou opératoire
- Echographie 3D / Hystérosonographie
- Préservation fertilité féminine dans le cadre médical

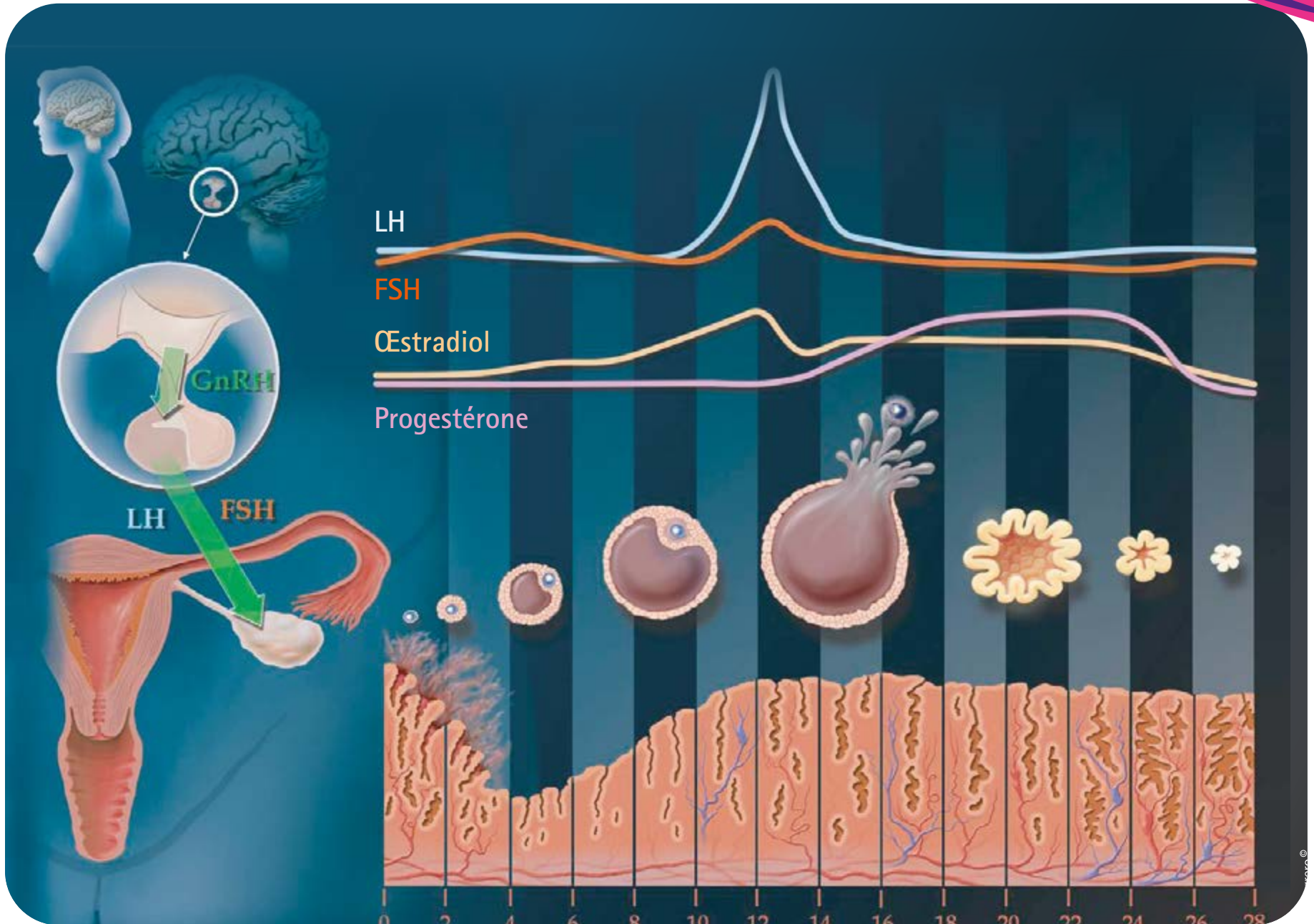




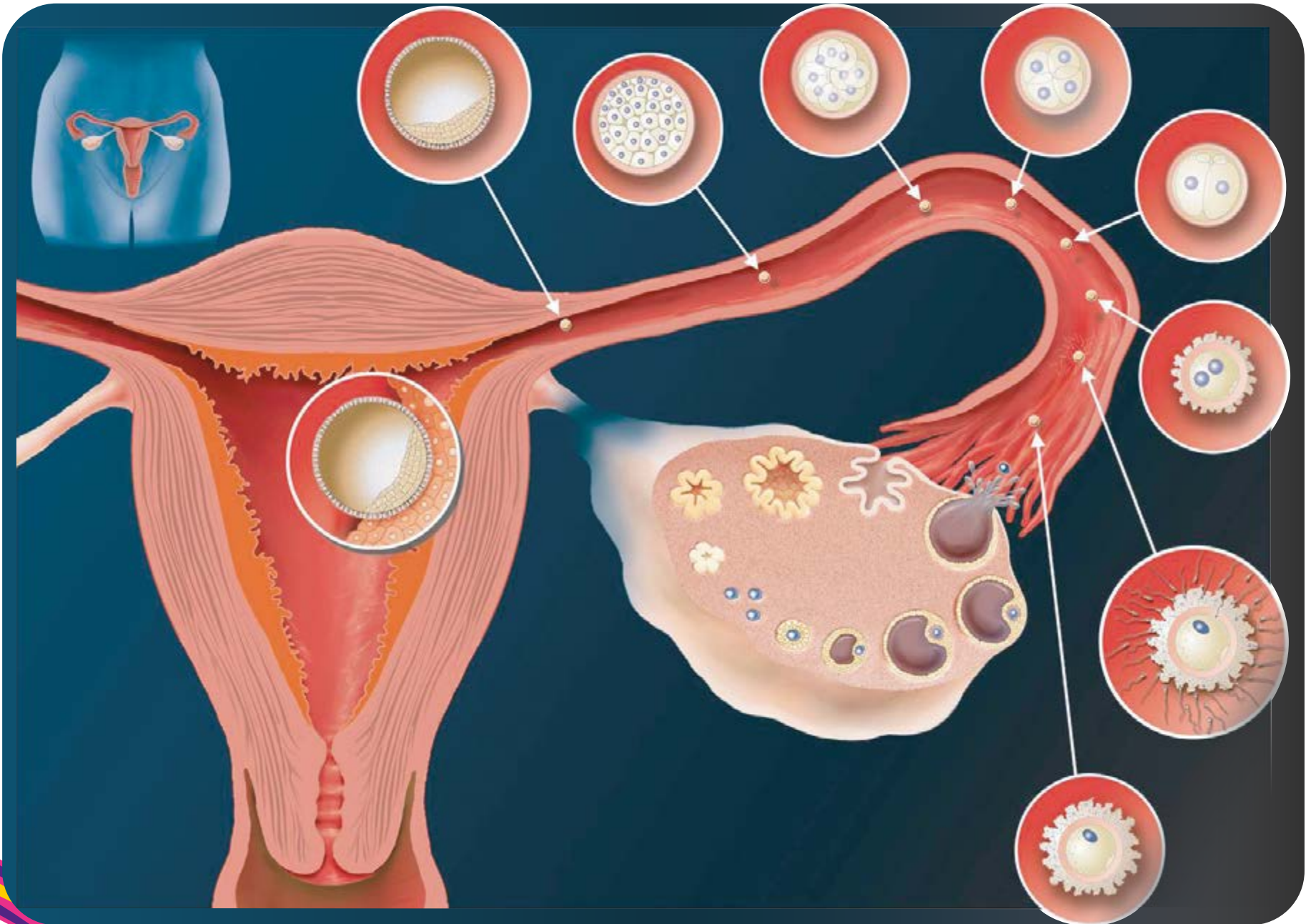
Généralités sur la reproduction

- Cycle menstruel
- Développement et implantation de l'embryon

Cycle menstruel



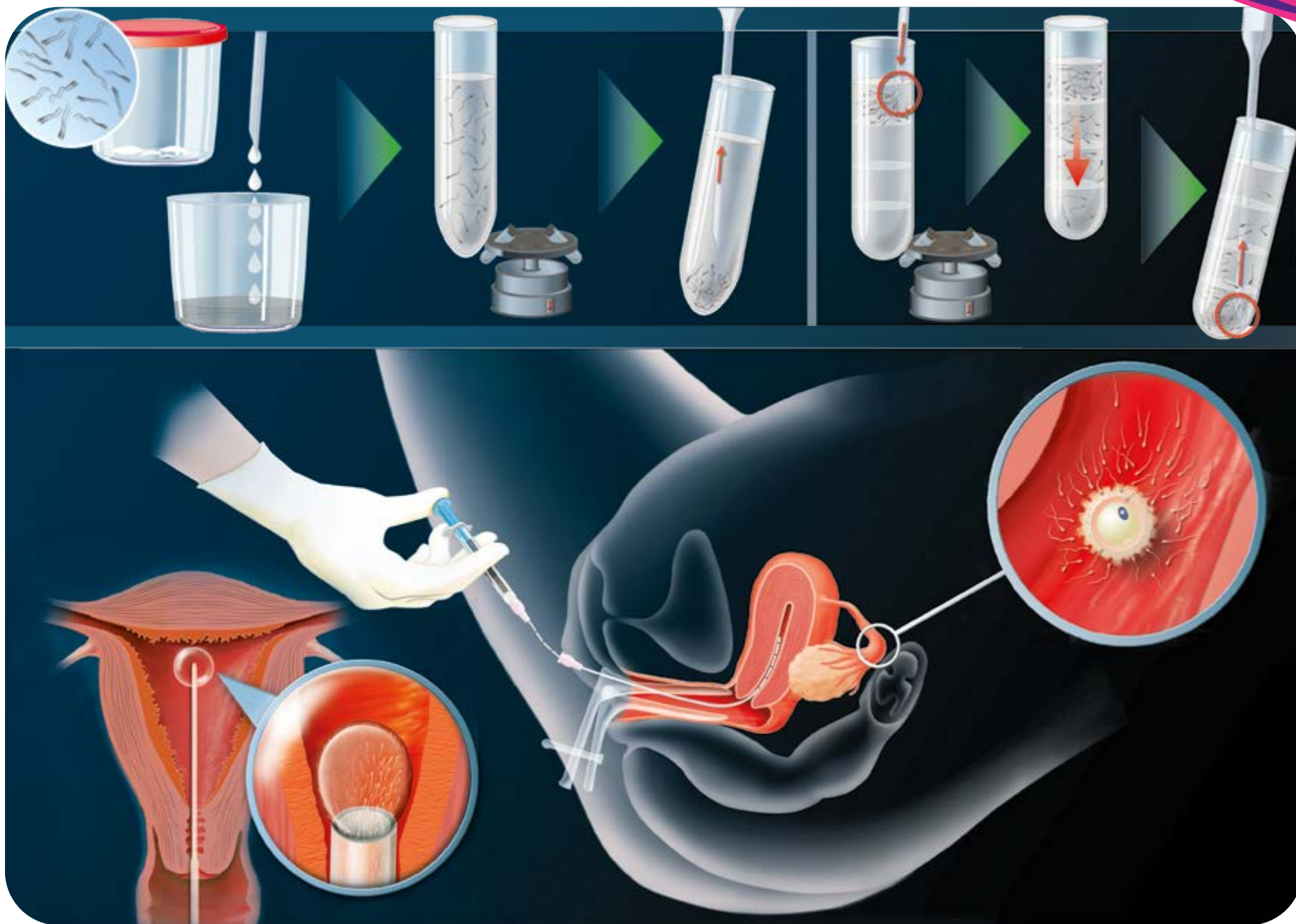
Développement et implantation de l'embryon





Insémination Intra-Utérine (IIU)

Insémination Intra-Utérine (IIU)



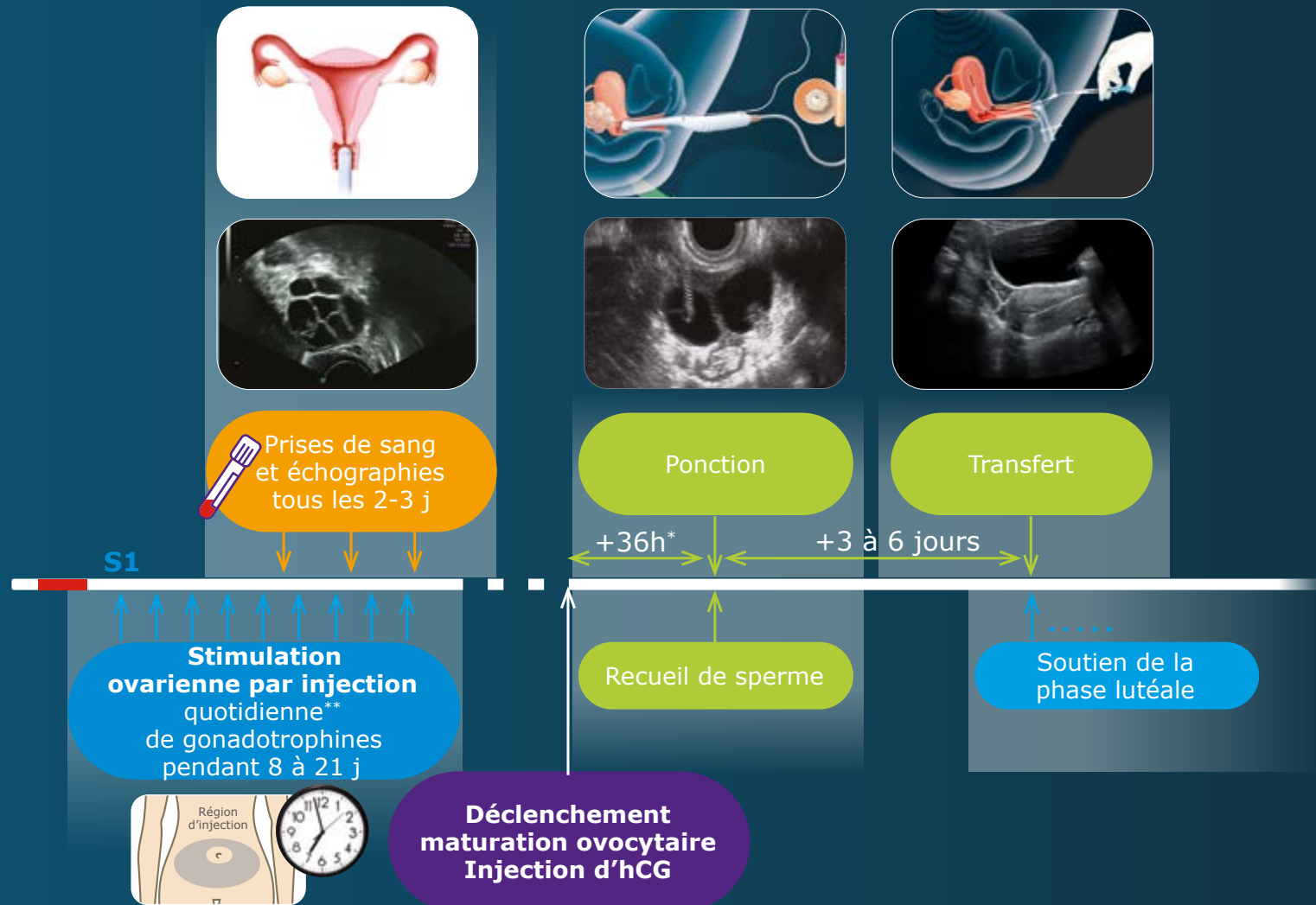


Fécondation In Vitro (FIV)

- Principales étapes de la stimulation
- Récupération des ovocytes
- Fécondation
 - FIV et développement de l'embryon
 - ICSI et développement de l'embryon
 - Images d'ovocytes à différents stades d'évolution
 - Transplantation embryonnaire



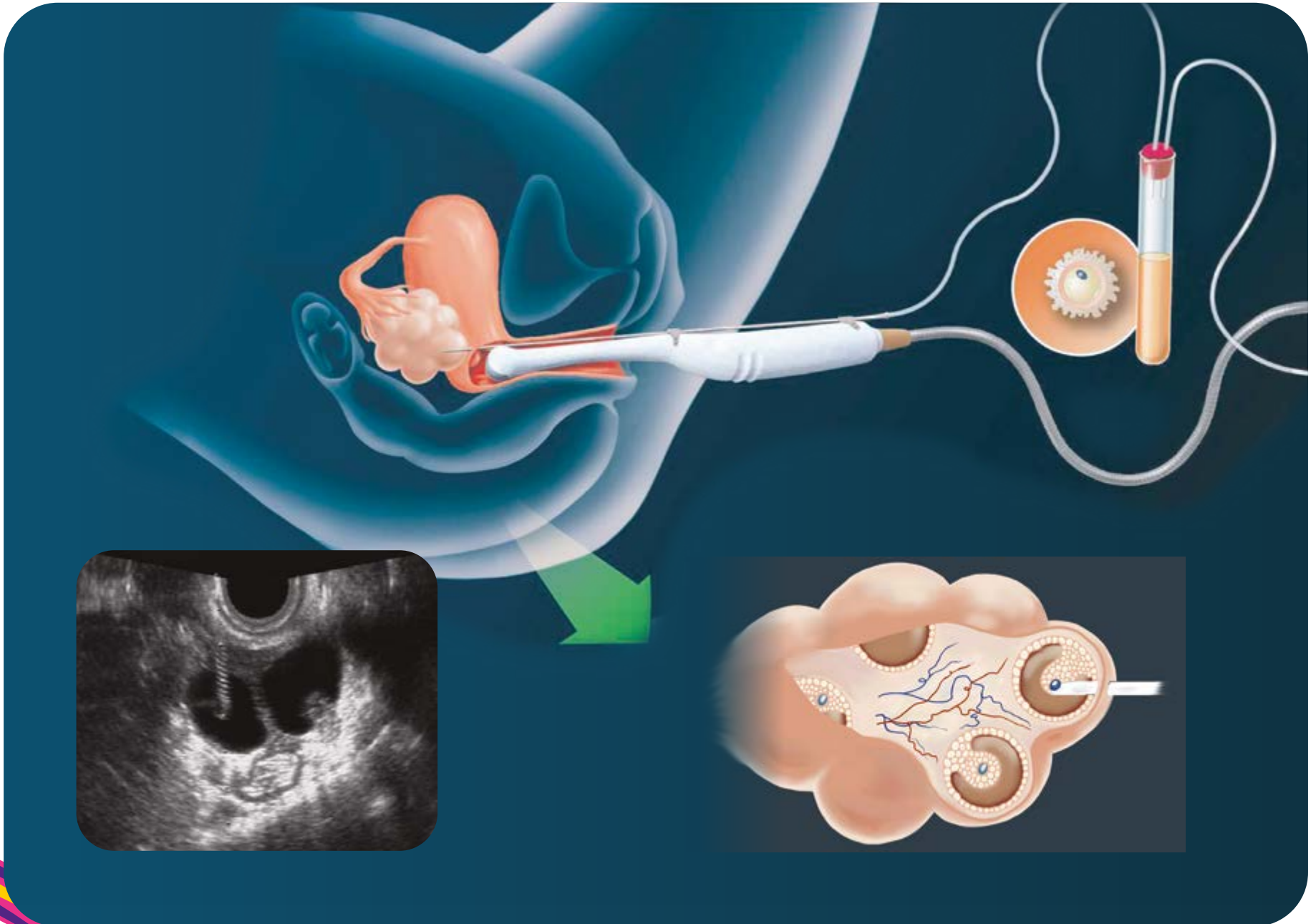
Principales étapes de la stimulation



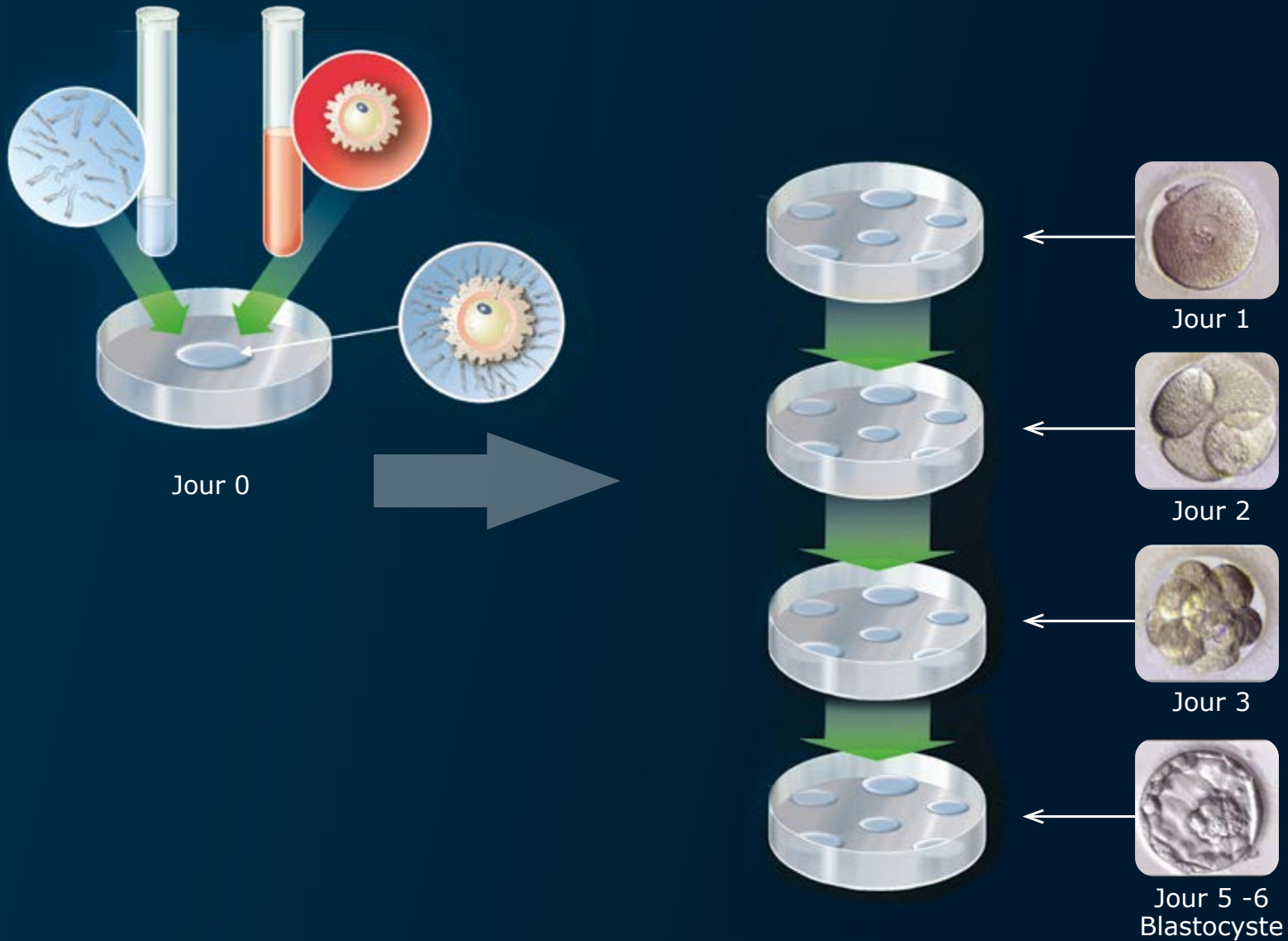
*horaire transmis précisément par le médecin

** par voie sous-cutanée et à heure fixe selon les indications du médecin

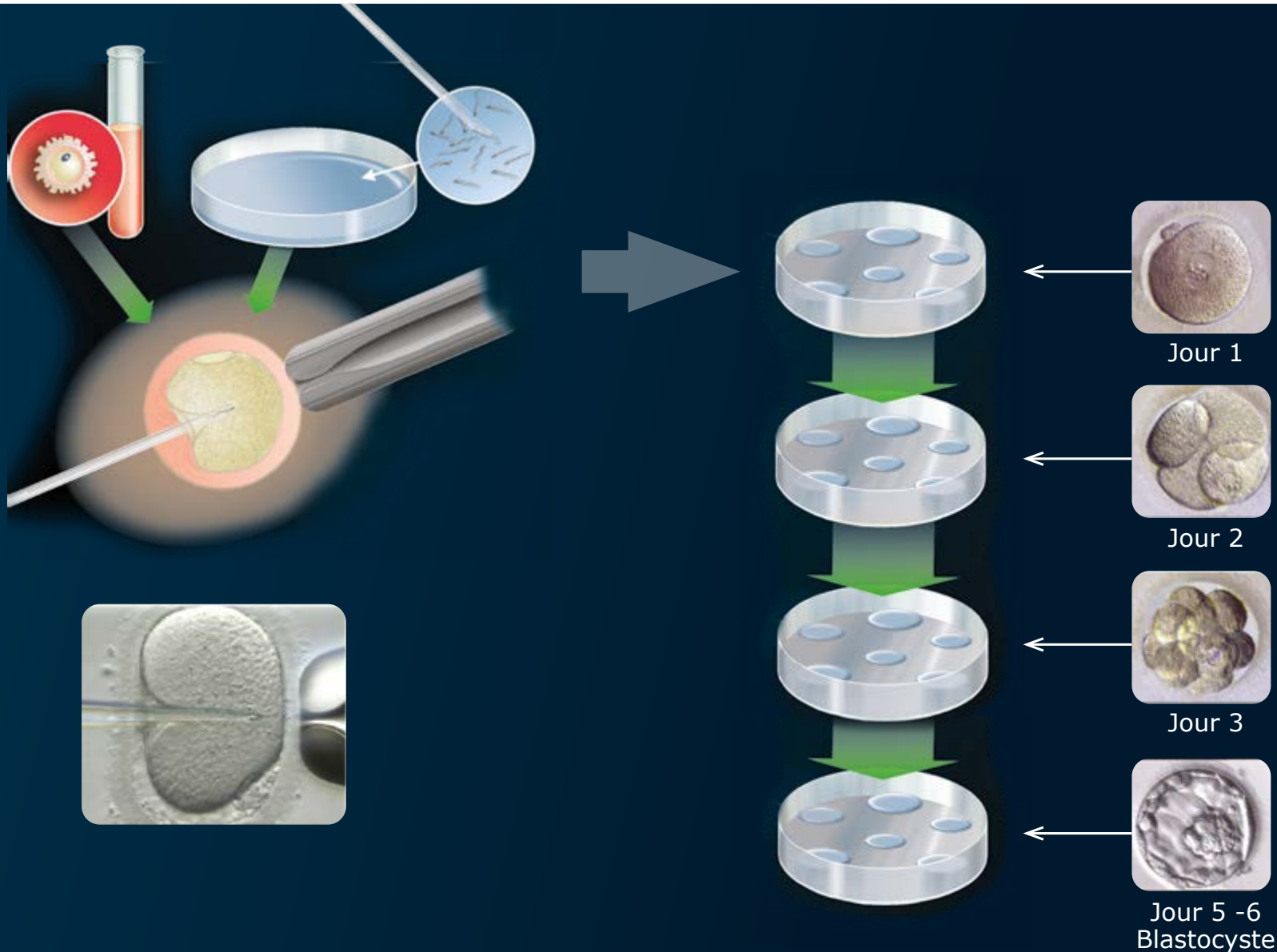
Récupération des ovocytes



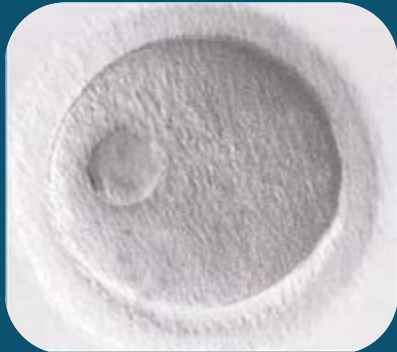Fécondation In Vitro (FIV) et développement de l'embryon



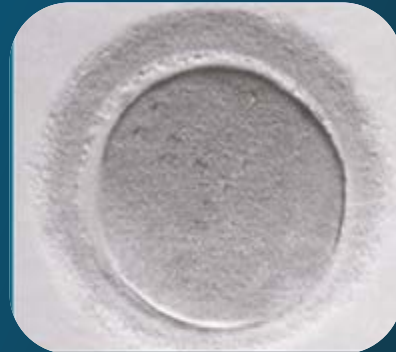Injection Intracytoplasmique d'un Spermatozoïde (ICSI) et développement de l'embryon



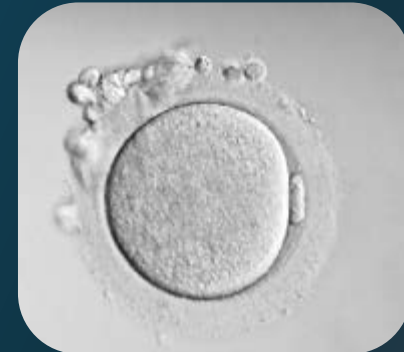Images d'ovocytes à différents stades d'évolution



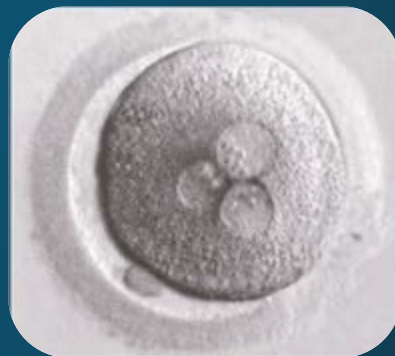Vésicule germinative



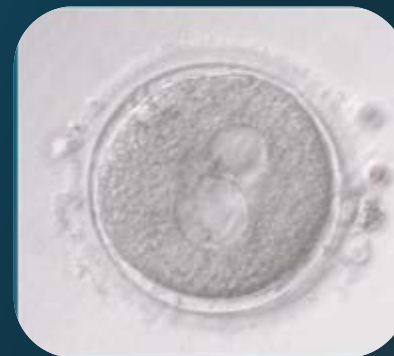Ovocyte en métaphase I



Ovocyte en métaphase II

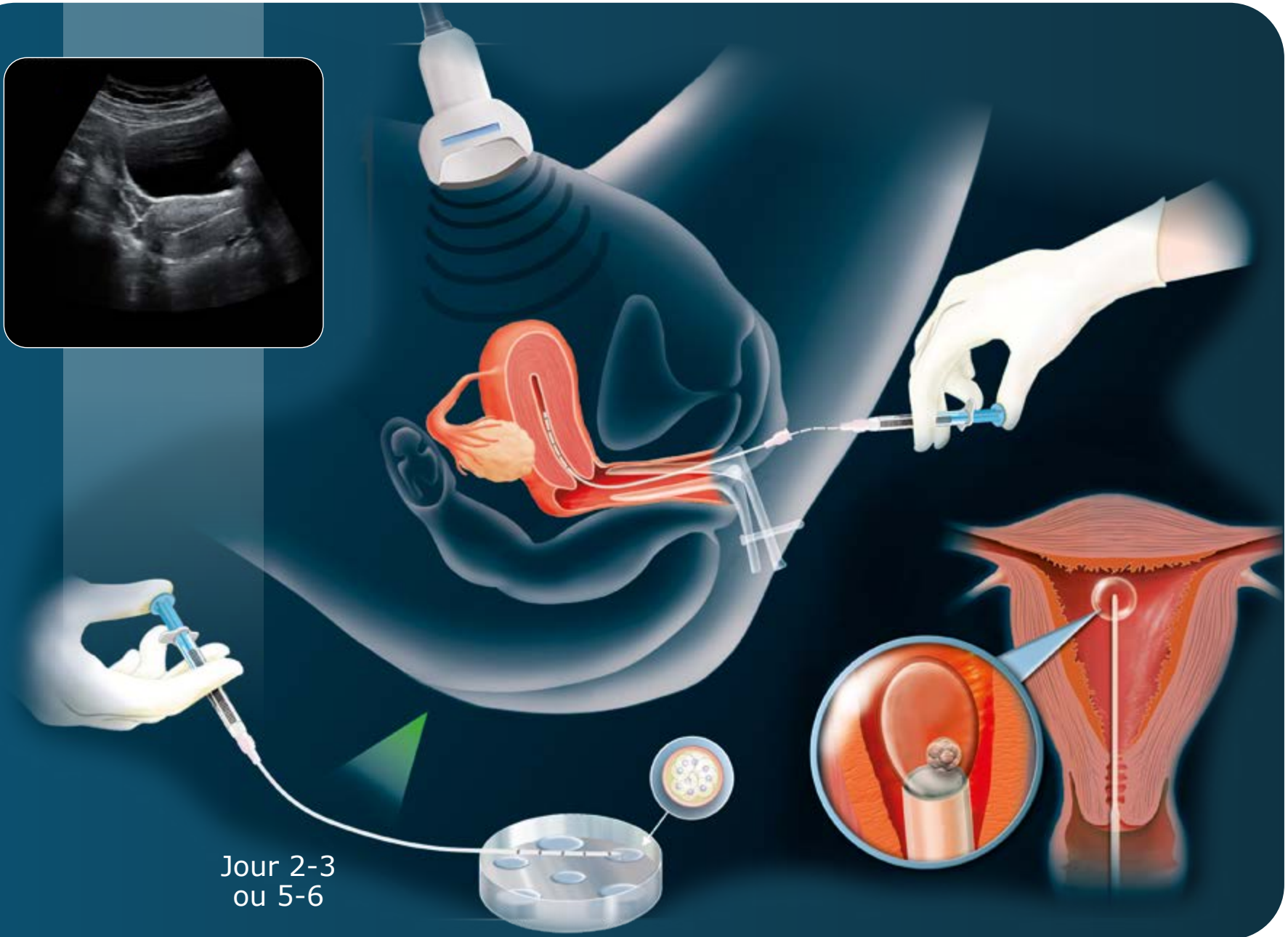
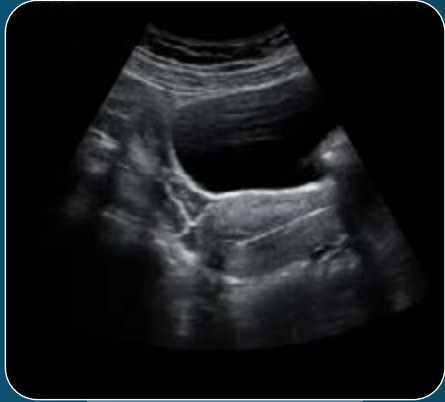

Ovocyte fécondé en 3 PN



Ovocyte vacuolisé

Transplantation embryonnaire



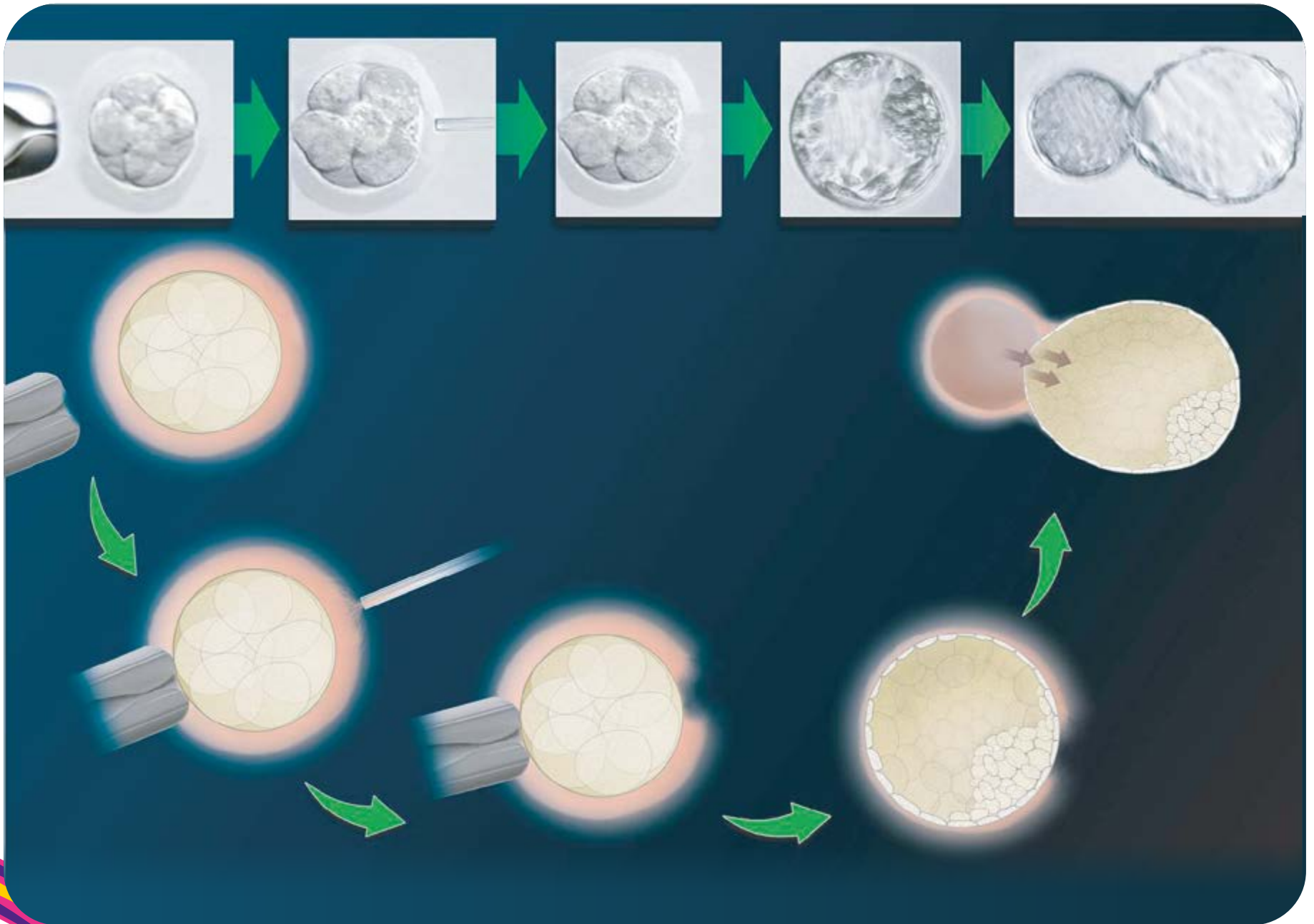
Jour 2-3
ou 5-6



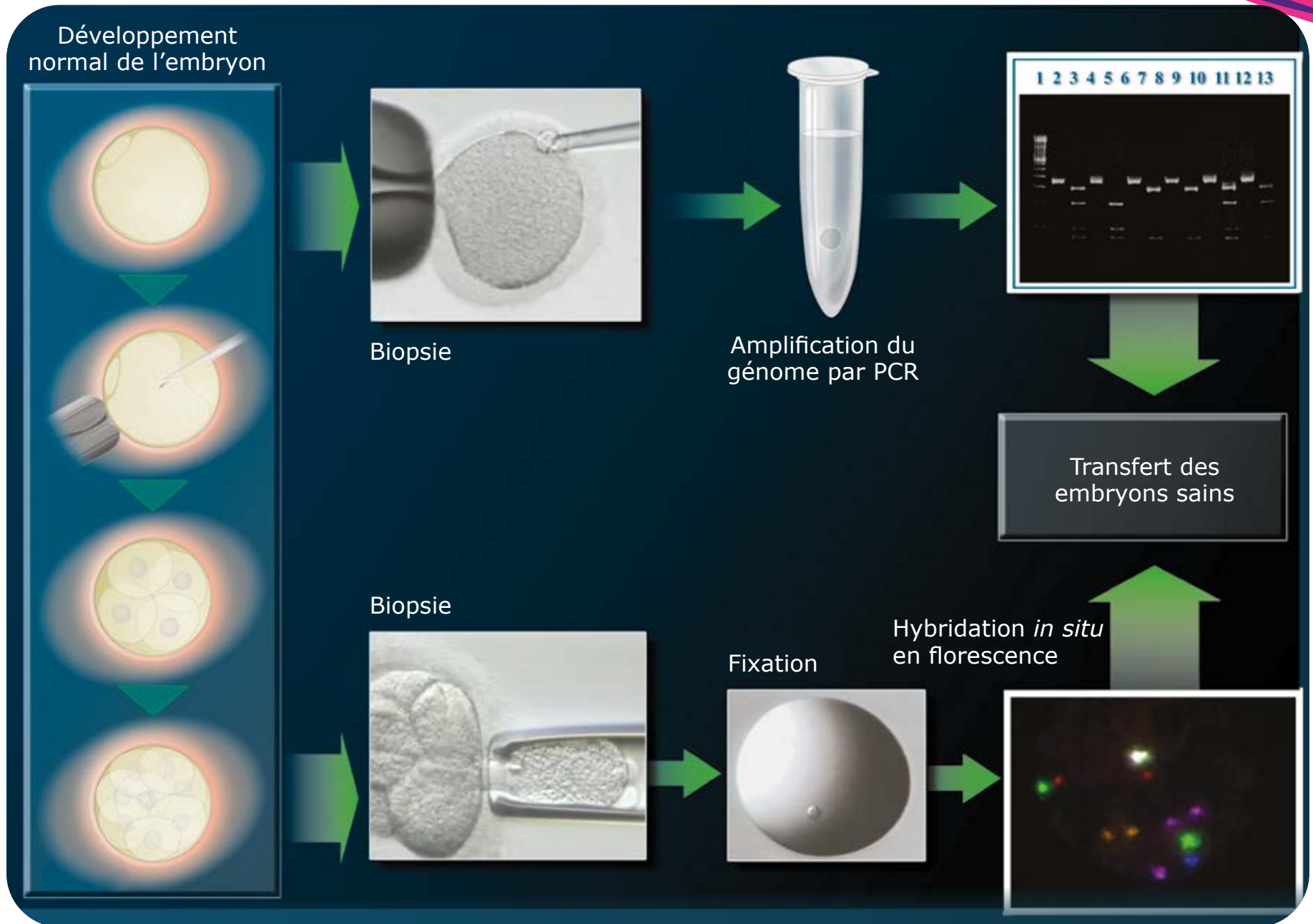
Techniques de laboratoire

- **Eclosion assistée**
- **Diagnostic génétique pré-implantatoire**
- **Time-Lapse**

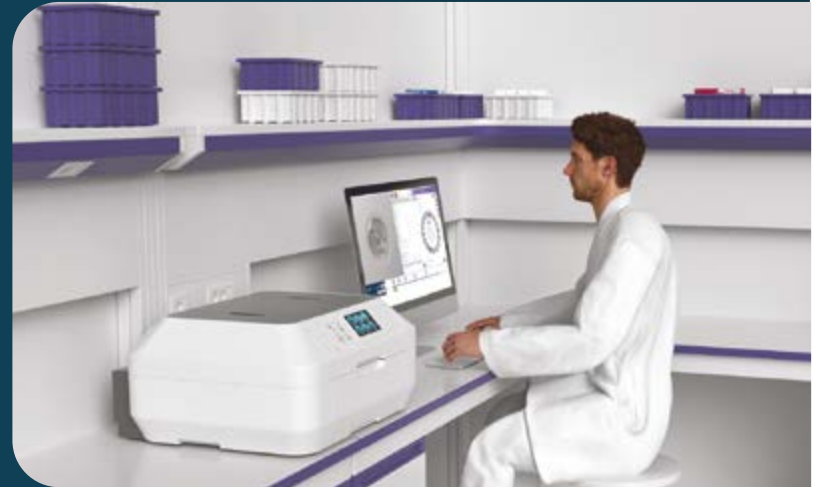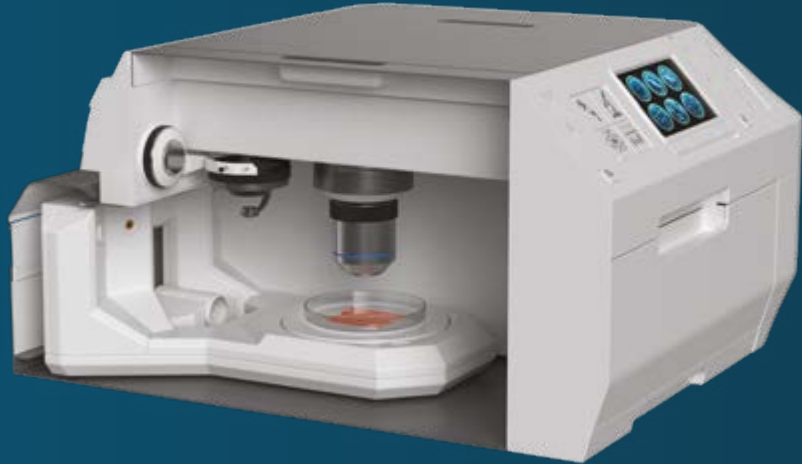Éclosion assistée



Diagnostic génétique pré-implantatoire



Time-Lapse : suivi optimisé de l'embryon



Nouvelle technologie non-invasive :

Acquisition d'images automatiques de l'embryon placé dans l'incubateur

- ↑ **culture sans interruption** et **enregistrement continu** du développement embryonnaire **évitant de sortir des embryons** hors de l'incubateur
- ↑ **l'identification des développements anormaux** dès leur apparition et **l'évaluation des embryons pourraient augmenter les chances d'implantation**

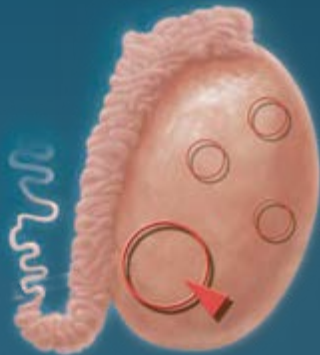

Appareil reproducteur chez l'homme

- Anatomie et physiologie de l'appareil reproducteur chez l'homme
- Pathologies des testicules et du canal séminal
- Etude du caryotype masculin

Biopsie testiculaire

Biopsie diagnostique



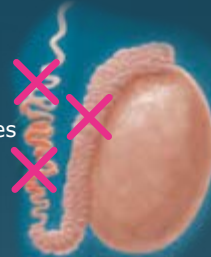
Étude de la méiose

Pathologie anatomique

Prélèvement en cas d'azoospermie en vue d'une ICSI

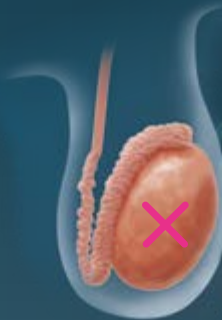Azoospermie excrétoire

obstacle qui empêche la sécrétion des spermatozoïdes

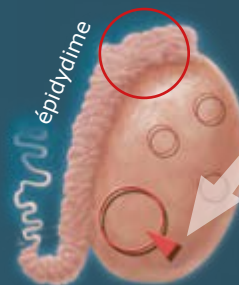


spermatozoïdes présents à l'intérieur des testicules

Azoospermie sécrétoire



Prélèvement de spermatozoïdes au niveau de l'épididyme



Biopsie testiculaire pour trouver des spermatozoïdes

Congélation



Étude du caryotype masculin

The diagram is organized into three horizontal panels, each illustrating a different aspect of male karyotype analysis.

Top Panel: Karyotype Analysis

- Left:** A circular inset shows a blood smear with red blood cells and a single white blood cell. A green arrow points to a normal karyotype labeled "Caryotype 46, XY".
- Middle:** A karyotype labeled "Trisomie 47, XXY" shows an extra X chromosome. A red circle highlights the extra X, with a red arrow pointing to a pair of X chromosomes above.
- Right:** A karyotype labeled "Translocation" shows a reciprocal translocation between chromosomes 14 and 21. Red boxes and arrows highlight the swapped segments, with a red arrow pointing to a pair of chromosomes above.

Middle Panel: Fluorescence In Situ Hybridization (FISH)

- Left:** A circular inset shows sperm cells. A green arrow points to a FISH image labeled "Hybridation in situ en fluorescence" showing several sperm nuclei with blue DAPI staining and red fluorescent spots.
- Middle:** A FISH image labeled "Disomie" shows a single sperm nucleus with two red fluorescent spots, circled in red with an arrow.
- Right:** A FISH image labeled "Diploïde" shows a sperm nucleus with two red fluorescent spots, circled in red with an arrow.

Bottom Panel: Meiosis and Synapsis

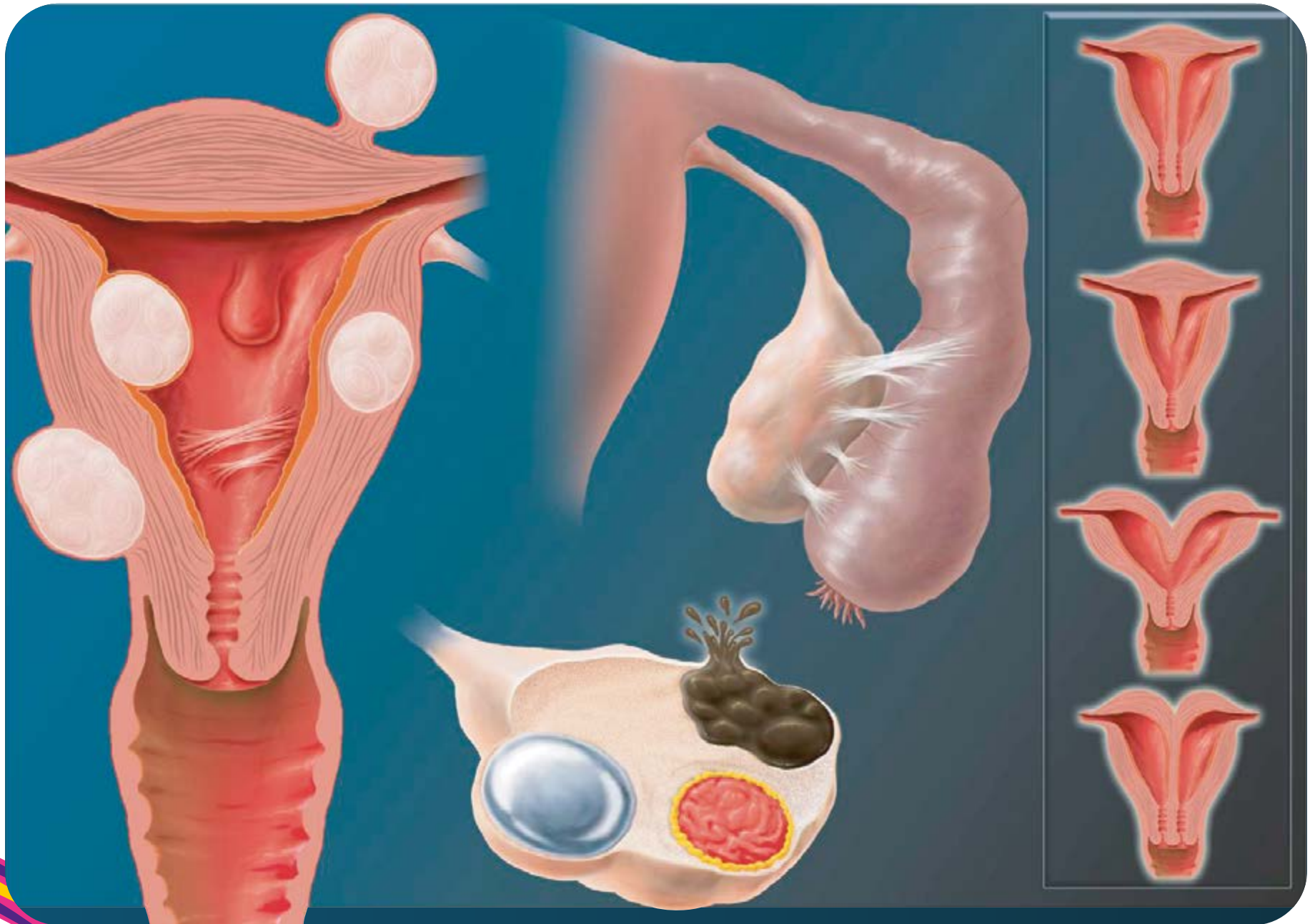
- Left:** An illustration of a testis being dissected with forceps. A green arrow points to a karyotype labeled "Méiose normale" showing a normal set of chromosomes.
- Right:** A karyotype labeled "Désynapsis" shows a pair of X chromosomes (labeled "XY") that have failed to synapse properly. A red circle and arrow highlight the abnormal arrangement.



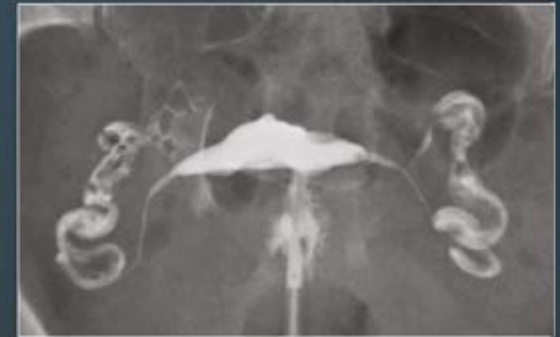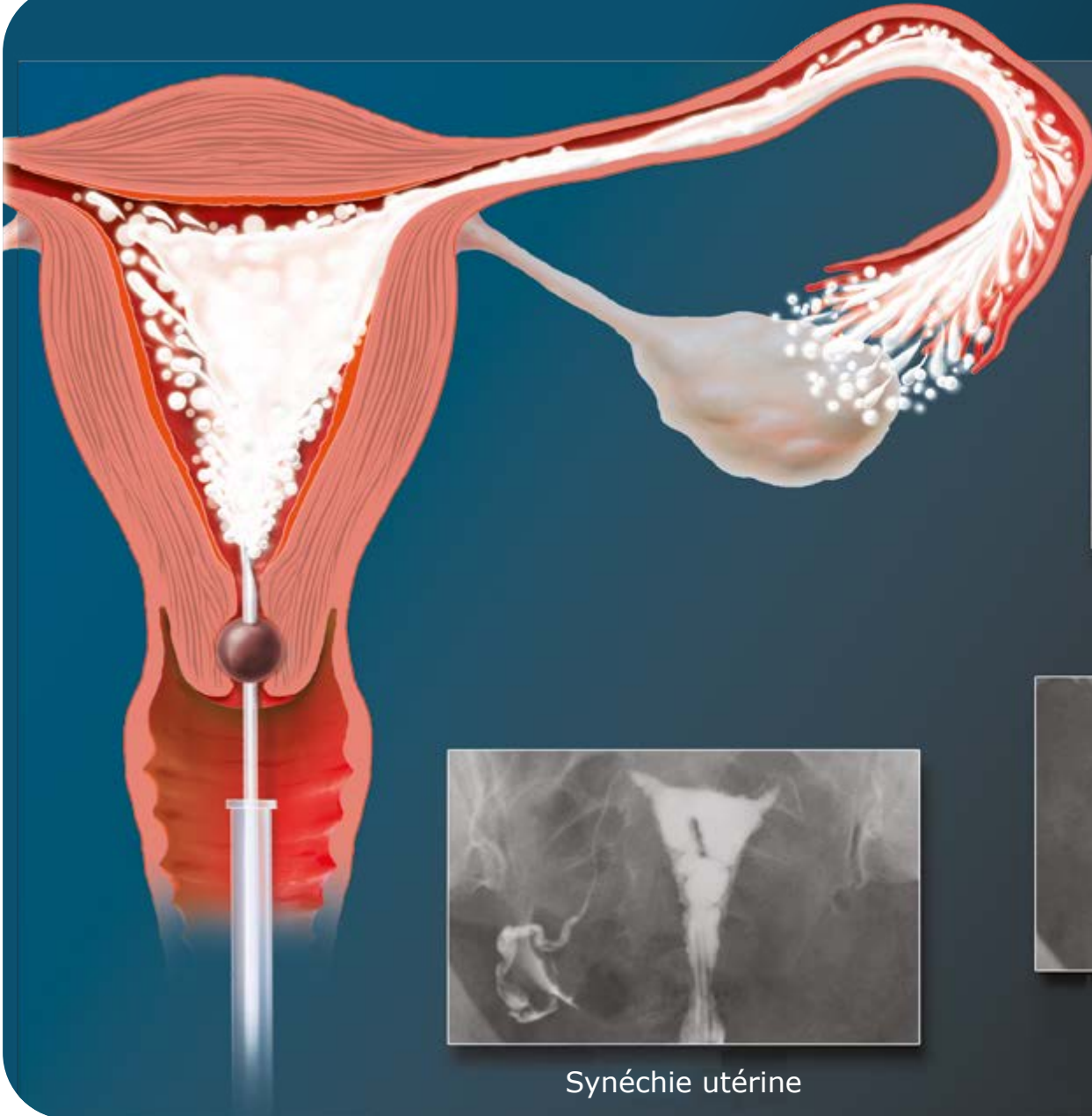
Appareil reproducteur chez la femme

- Anomalies utérines, ovariennes et tubaires
- Hystérosalpingographie
- Hystérocopie diagnostique ou opératoire
- Echographie 3D / Hystérosonographie
- Préservation fertilité féminine

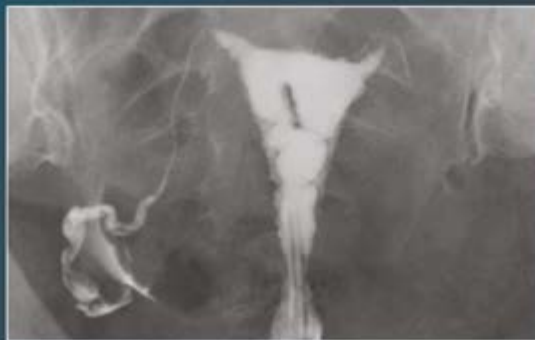Anomalies utérines, ovariennes et tubaires



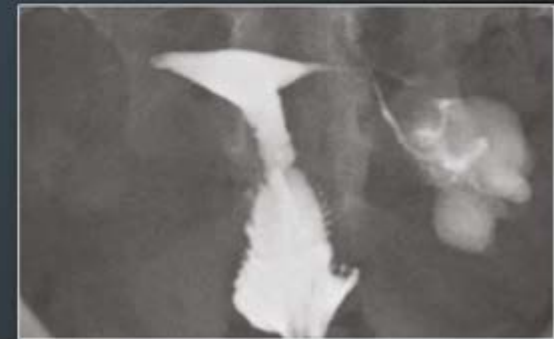Hystérosalpingographie



Myome sous-muqueux
Trompes perméables

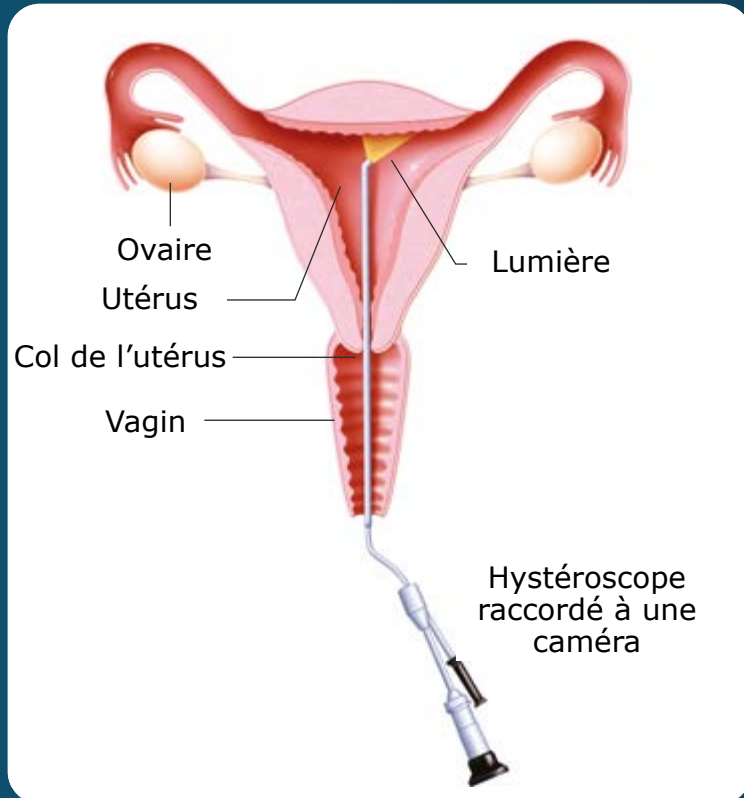


Synéchie utérine



Trompe droite obstruée
(fermeture proximale)
Hydrosalpinx gauche

Hystéroscopie diagnostique ou opératoire



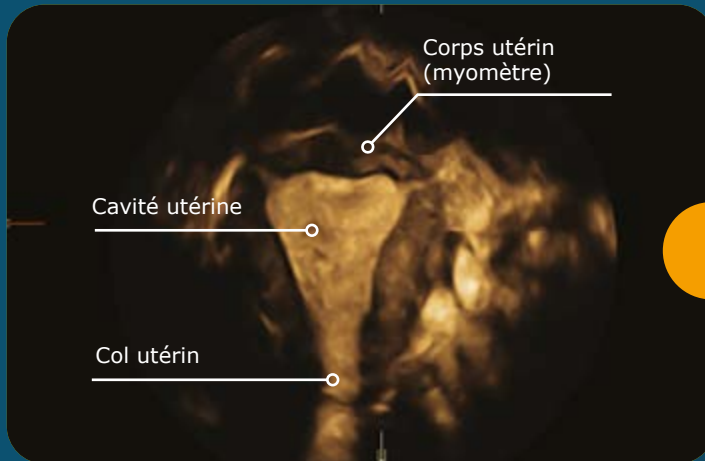
Hystéroscopie diagnostique :

Ambulatoire sans anesthésie.

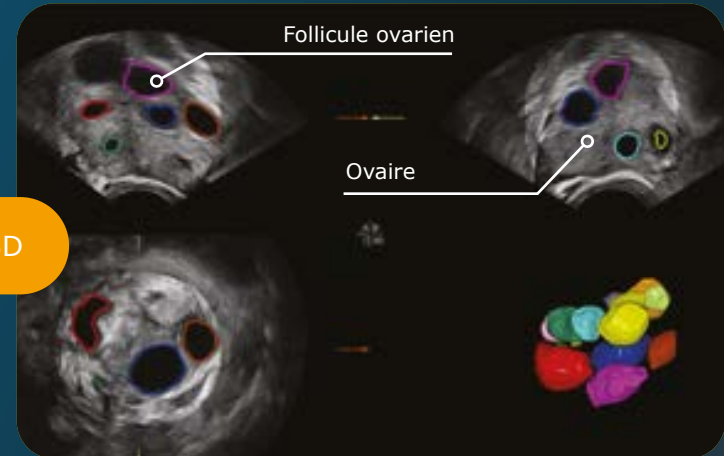
Hystéroscopie opératoire :

Ambulatoire sous anesthésie générale, au bloc opératoire.

Echographie 3D / Hystérosonographie



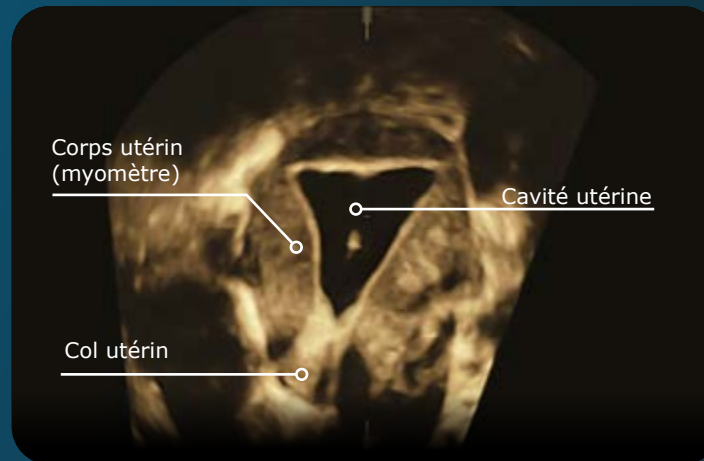
Reconstruction en 3 dimensions (3D) d'un utérus normal avec visualisation de la cavité utérine



Reconstitution en 3 dimensions (3D) d'un ovaire avec visualisation des follicules (les ovocytes ne sont jamais visibles)

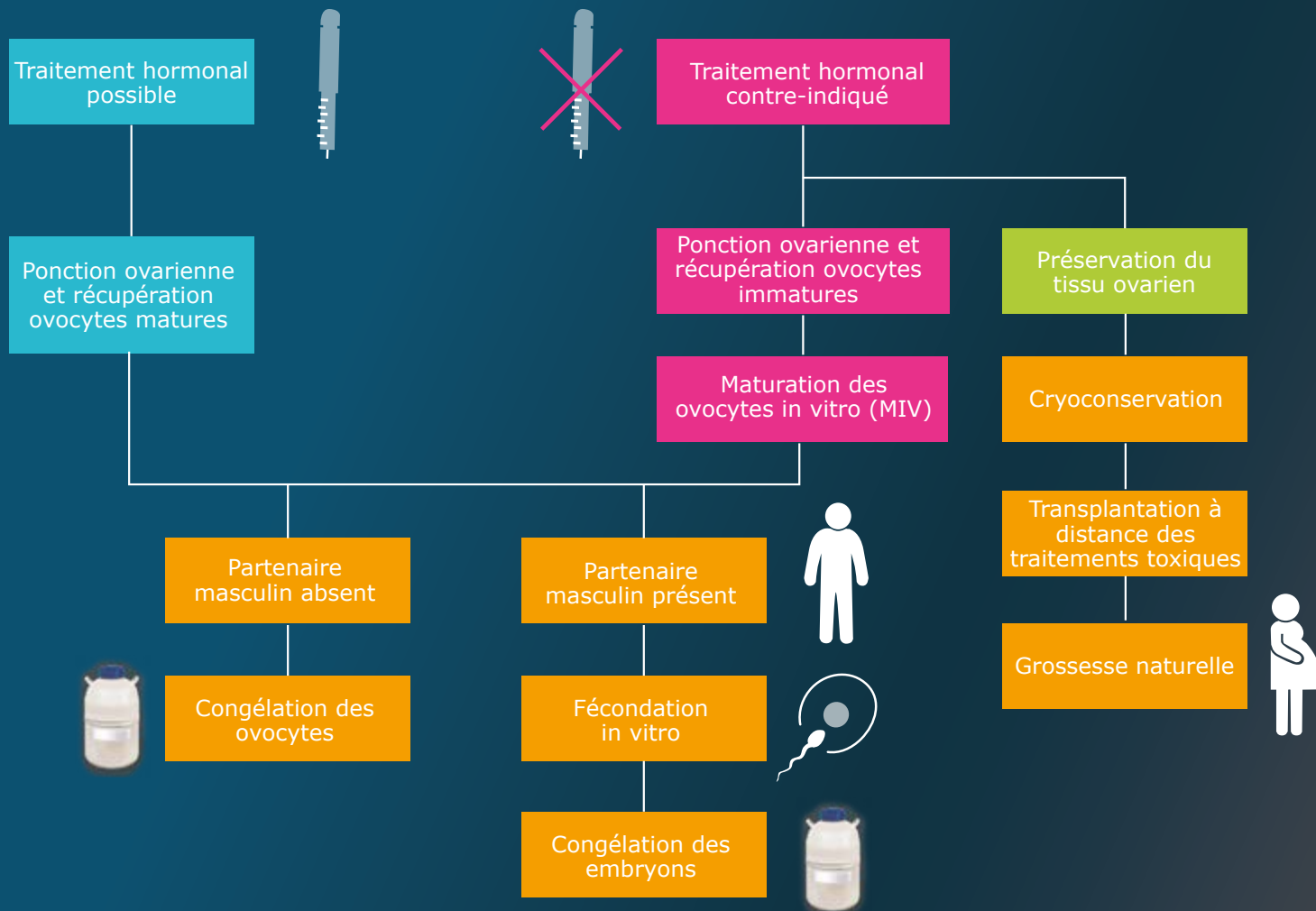
Echographie 3D

Hystérosonographie



Visualisation de la cavité utérine en hystérosonographie

Préservation de la fertilité féminine pour indication médicale



Adapté de Loren AW. et al. Fertility Preservation for Patients With Cancer: American Society of Clinical Practice Guideline Update. Journal of Clinical Oncology, 2013;31(19):2500-2510. Kort JD et al. Fertility Issues in Cancer Survivorship. CA Cancer J Clin, 2014;64(2):119-134. ISFP Practice Committee. Recommendations for fertility preservation in patients with lymphoma, leukemia, and breast cancer. J. Assist Reprod Genet, 2012;29: 465-468

www.MERCK.fr



Information médicale/Pharmacovigilance

pour les patients, les aidants et les professionnels de santé

0 800 888 024 (Service & appel gratuits)

E-mail : infoqualit@merckgroup.com

Merck Serono s.a.s.

37 rue Saint-Romain - 69008 Lyon

MERCK